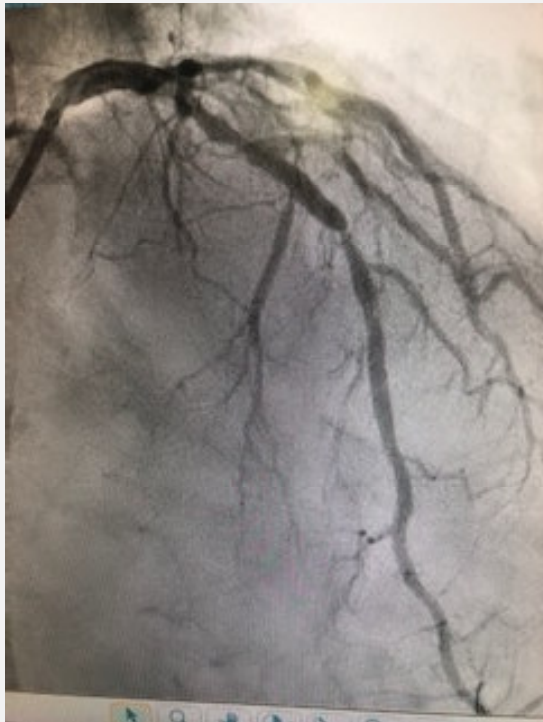

# CASO CLÍNICO: TRATAMIENTO DE ENFERMEDAD MULTIVASO

## ANTECEDENTES PERSONALES E HISTORIA ACTUAL

- Alergia a betalactámicos
- FRCV: HTA, DM, Dislipemia.
- SAOS en tratamiento con CPAP
- Prostatectomía radical por adenocarcinoma en Septiembre 2022
- Consulta en Urgencias el 12.05.2022 por dolor torácico y palpitations, objetivándose FA con RVR no conocida previamente. En ambulancia se administra DAPT y propranolol, con reversión espontánea a RS. Biomarcadores negativos y Hb: 10,6 con ferropenia, sin exteriorización de sangrado. Al alta: Fe, apixaban y bisoprolol. Se remite a consulta.
- Valoración en CEC con clínica de dolor torácico ocasional y ergometría positiva a cargas medias. Se solicita coronariografía.
- Tratamiento domiciliario: apixaban 5x2, bisoprolol 2,5x2, metformina/empagliflozina, simvastatina 20, omeprazol. Tamsulosina, mirabregon.

## CORONARIOGRAFIA DIAGNOSTICA

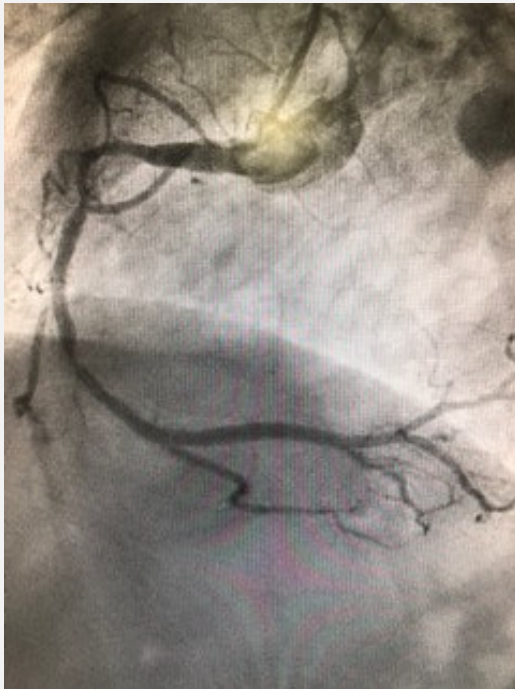

TCl: sin lesiones

DA: vaso calcificado en todo su trayecto proximal-medio, con lesión severa en tercio medio y buen vaso distal

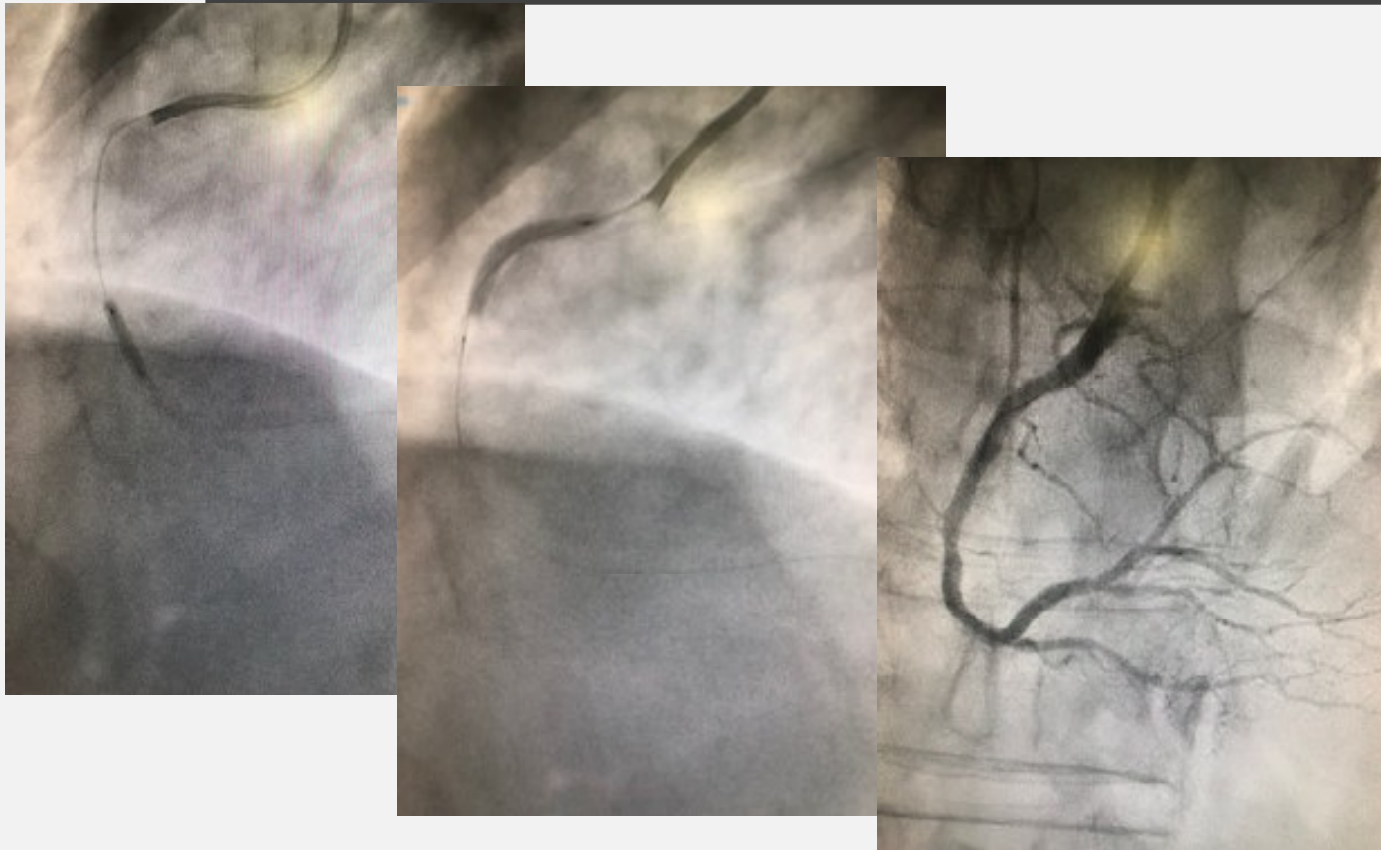Cx: difusamente neferma, vaso de desarrollo y calibre limite

## CORONARIOGRAFIA DIAGNOSTICA



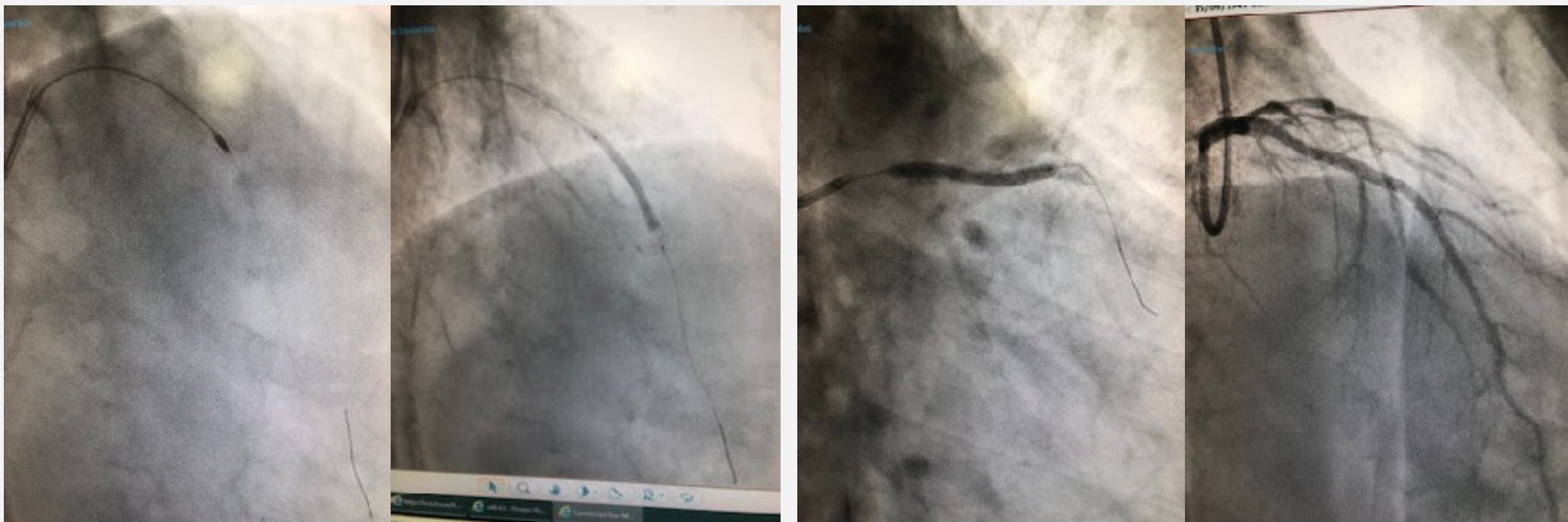
CD: dominante, de buen desarrollo, con lesiones severas en tercio medio y en tercio proximal-medio. Vaso distal sin lesiones significativas.

## PRIMER TIEMPO: ACTP/DES A CD



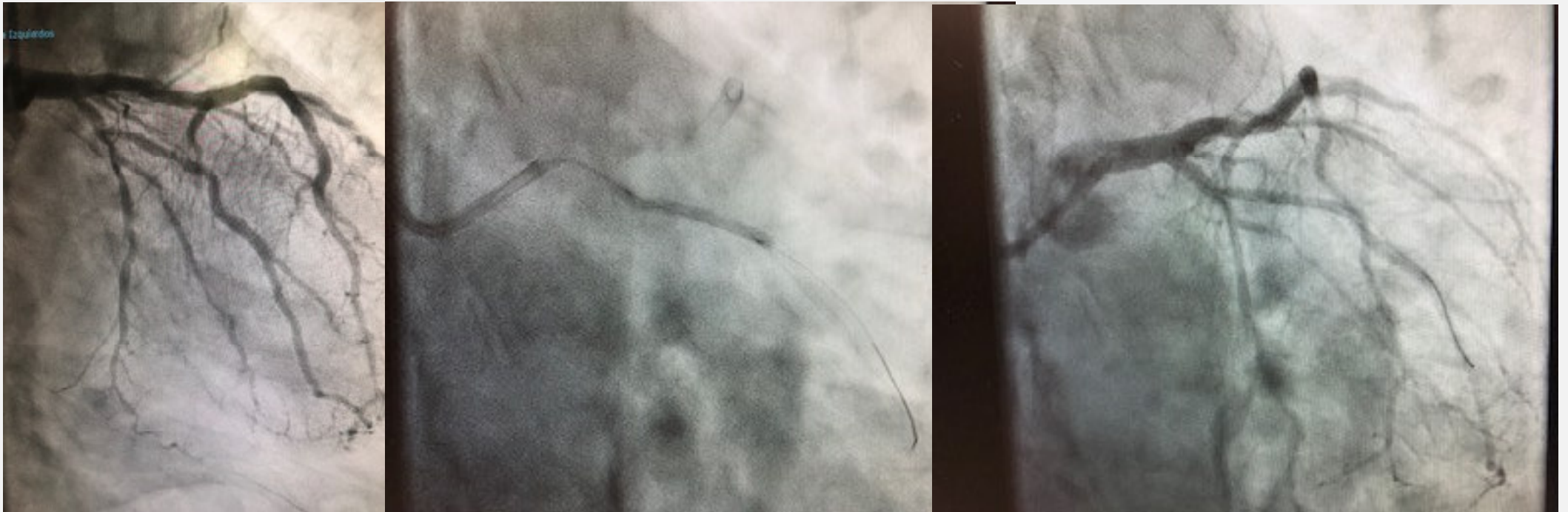
- ACTP con balón semicompliante de 2,5mm
- Implante de stent Orsiro 2,5x15mm en tercio medio y Orsiro 2,75x26mm en tercio proximal-medio.

## 2º TIEMPO: ACTP: ATERECTOMIA ROTACIONAL A DA



Aterectomia rotacional con olivoa Rotalink de 1,5mm, dilatación con balón no compliante de 2,5mm e implante de dos stents solapados (Ortsiro 2,5x30, 3x35mm) con buen resultado angiográfico y flujo final TIMI 3.

## ACTP A OM CON BALÓN DE DROGAS.



ACTP inicial con balón semicompliante de 2mm y posteriormente ACTP con balón de droga de 2,25x20mm. Buen resultado angiográfico y flujo TIMI 3 en ambos vasos.

## EVOLUCIÓN

- Evolución favorable tras procedimientos
- Leve deterioro de función renal por nefrotoxicidad por contraste, resuelto con hidratación.
- Alta con triple terapia: AAS, clopidogrel y apixaban